
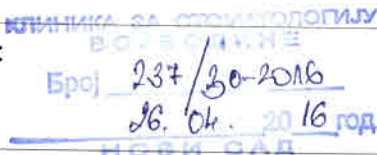







HAJDUK VELJKOVA 12, NOVI SAD
PIB: 102052439
ž/r: 840-556667-79
Tel/fax 021/526-120, 6612-222, 6613-362

HAJDUK VELJKOVA 12, NOVI SAD
PIB: 102052439
Ac./No.: 840-556667-79
Tel/fax: (++381 21) 526-120, 6612-222, 6613-362

	Клиника за стоматологију Војводине Хајдук Вељкова 12 Нови Сад	ПР. 04.04.
	Процедура за радиографију зуба интраоралну (мали снимак)	
	Деловодни печат и број:  Број <u>237/30-2016</u> <u>16. Ок. 2016 год</u> <u>NOVI SAD</u>	

ПРОЦЕДУРА ЗА РАДИОГРАФИЈУ ЗУБА ИНТРАОРАЛНУ (МАЛИ СНИМАК)

Број процедуре	Датум израде процедуре	Датум измене процедуре
ПР. 04.04.		
Процедуру израдио: Струковни мед. радиолог Мирјана Субашић 	Процедуру оверио Комисија за оверу процедура: Председник Комисије Проф. др Дубравка Марковић	
Тим за акредитацију Клинике за стоматологију Војводине за област стоматолошка здравствена заштита	 	



1. ЦИЉ:

Овом процедуром утврђује се редослед и садржај поступака приликом прозиционирања пацијента за радиографију зуба интраоралну.

2. ОБЛАСТ ПРИМЕНЕ:

Процедура је намењена радиолошким техничарима Клинике за стоматологију Војводине

3. ВЕЗА СА ДРУГИМ ДОКУМЕНТИМА:

Писани „Протокол за позиционирање пацијента за радиографију зуба интраоралну (мали снимак)“ којим се детаљно утврђује начин снимања за овај дијагностички поступак.

4. ДЕФИНИЦИЈА:

Скуп радњи и поступака који се предузимају при позиционирању пацијента за радиографију зуба интраоралну, како би се испунили дефинисани захтеви квалитета снимка и услуге.

5. ОДГОВОРНОСТ:

5.1 Одговорни за контролу протокола су начелник службе и руководиоц одељења.

5.2 Одговорни за спровођење процедура су радиолошки техничари.

6. ПОСТУПАК:

6.1 Пацијент на ово снимање долази на основу пута издатог од стране стоматолога или специјалисте

6.2 Поступак дијагностичке процедуре

- Уколико се ради о снимању зуба горње вилице, медијална равна главе пацијента управна је на хоризонталну равну а линија трагус-носно крилице хоризонтална, односно паралелна са подом
- Уколико се ради о снимању зуба доње вилице, медијална равна главе је управна на хоризонталну равну а линија трагус-комисура усана хоризонтална, односно, паралелна с подом
- Неопходан је физички контакт да би се пацијент правилно позиционирао.
- **Постављање филма.** Пре постављања филма, због мера предострожности, пацијент мора скинути наочаре, уколико их има, и зубне мобилне надокнаде. Филм се поставља ретроалвеоларно (палатинално тј. лингвално), лице филма се прислања уз зубе, кружић на полеђини филма је увек окренут ка доле а у пресеку дијагонала филма налази се зуб који се слика
- **Горња вилица.** За снимање инцизива и очњака филм се поставља усправно и придржава, од стране пацијента, палцем или кажипрстом за његову доњу страну.



- Доњи руб филма мора прекривати инцизалне бридове предњих зуба за 3 милиметра. За снимање премолара и молара филм се поставља попречно (хоризонтално) и придржава палцем или кажипрстом супротне руке у висини врата зуба.
- Притисак на филм не сме бити превише јак да не би дошло до савијања филма и самим тим деформације слике зуба на филму.
- **Доња вилица.** За снимање инцизива и очњака филм се уноси у уста држећи се палцем и кажипрстом за његов горњи руб. Поставља се тако да доња половина филма лежи испод језика а горња половина иза зуба који се снима. Горњи руб филма прекрива инцизални руб доњих зуба за 3 милиметра. Када се филм постави пацијент га придржава кажипрстом леве или десне руке са умереним притиском. За снимање премолара и молара филм се обухвати палцем и кажипрстом супротне руке за угао и уноси у уста пацијента. Поставља се попречно између језика и лингвалне стране молара и премолара. Пацијент кажипрстом супротне руке придржава филм у пределу врата зуба са умереним притиском.

6.3 Правац централног зрака:

- За **горње инцизиве** врх тубуса се поставља на врх носа са нагибом од 55° у односу на хоризонталну раван и сагиталним углом од 0°
- За **горње очњаке** врх тубуса се поставља 0,5 цм дисталније од врха носа са нагибом од $+45^\circ$ и сагиталним углом од 60°
- За **горње премоларе** врх тубуса се поставља за први премолар 0,5 цм мезијално од тачке у којој се секу вертикала спуштена из зенице ока и линије која спаја трагус са носним крилцем. За други премолар се врх тубуса помера дистално за 0,5 цм од претходне тачке. Нагибни угао износи 35° а сагитални 70° .
- За **горње моларе** врх тубуса се поставља за први молар у тачку где се секу вертикала спуштена из латералног угла ока и линије која спаја трагус са носним крилцем. За други молар се врх тубуса помера дистално за 1 цм од претходне тачке а за трећи молар за 2цм дистално. Нагибни угао износи 25° а сагитални 80° .
- За **доње инцизиве** врх тубуса се поставља на 1цм изнад врха браде са нагибом од -15° у односу на хоризонталну раван и сагиталним углом од 0° .
- За **доње очњаке** врх тубуса се поставља 1цм изнад доњег руба мандибуле са нагибом од -15° и сагиталним углом од 45°
- За **доње премоларе** врх тубуса се поставља 1цм изнад доњег руба мандибуле са нагибом од -5° и сагиталним углом од 70°
- За **доње моларе** врх тубуса се поставља 1цм изнад доњег руба мандибуле са нагибом од $0-5^\circ$ и сагиталним углом од 80°
- Подесимо дозу у односу на регију која се снима, у односу на филм или сензор и старосну доб

6.4 Материјал- користи се сензор за добијање дигиталног снимка или дентал-филм за добијање аналогног снимка

6.5 Израда филма

-Време обраде дигиталног снимка и израде филма је 5 минута.

-Време зраде аналогног снимка у комори је 5-7 минута.



HAJDUK VELJKOVA 12, NOVI SAD
PIB: 102052439
žr: 840-556667-79
Tel/fax 021/526-120, 6612-222, 6613-362

HAJDUK VELJKOVA 12, NOVI SAD
PIB: 102052439
Ac./No.: 840-556667-79
Tel/fax: (++381 21) 526-120, 6612-222, 6613-362

7. ПРИЛОЗИ И ЗАПИСИ

- Упут стоматолога или лекара специјалисте
- Протокол
- Електронско фактурисање као доказ извршене дијагностичке процедуре